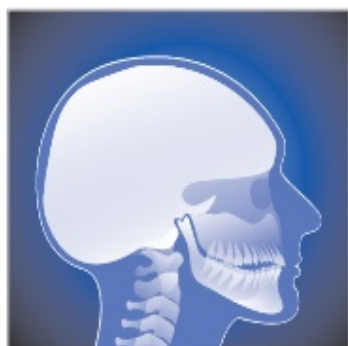

Escaneie e converse com nossos atendentes pelo no whatsapp 



CRC

Clinica Colombo de
Diagnóstico por Imagem

DIGITAL

Convênios Odontológicos

Para utilização do convênio é necessário levar receituário do dentista, assinado e carimbado, com nome completo do paciente e nome do exame com justificativa, seu documento de identidade e carteirinha do convênio.

**PARA REALIZAR EXAMES É NECESSÁRIO A RETIRADA DE BRINCOS,
PIERCING E DEMAIS METAIS DA FACE E PESCOÇO.**

Rua Graciliano Ramos, 31 | Maracanã | Colombo | PR | CEP 83409-350



CRC Clínica Colombo de Diagnóstico por Imagem

Segunda à Sexta
(8:30h às 18:00h)

Sábado
(8:00h às 12:00h)

DIGITAL

41 3037-1188

41 3324-6554

41 99530-8159

crc.colombo3@gmail.com

Rua Graciliano Ramos, 31 | Maracanã | Colombo | PR | CEP 83409-350

Para sua
comodidade.
Agende seu
horário.

Data: ___/___/___ às ___ h ___ min.

Valores informados
por telefone,
serão confirmados,
no ato do exame.

Escaneie e descubra a rota mais fácil até nossa clínica!

Rua Graciliano Ramos, 31 | Maracanã | Colombo | PR | CEP 83409-350



Escaneie e converse com nossos atendentes pelo no whatsapp 



Convênios Odontológicos

Para utilização do convênio é necessário levar receituário do dentista, assinado e carimbado, com nome completo do paciente e nome do exame com justificativa, seu documento de identidade e carteirinha do convênio.

CRC Clínica Colombo de Diagnóstico por Imagem

Paciente: _____

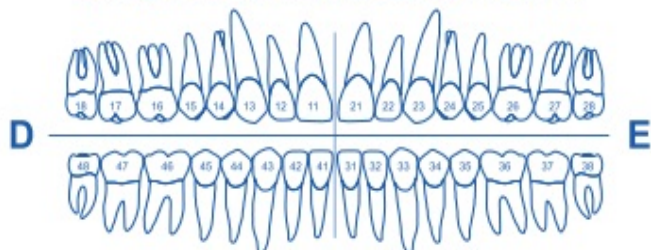
Solicitado por: _____

Telefone do profissional: _____

E-mail do profissional: _____

Motivo do exame: _____

Tomografia Computadorizada por Feixe Cônico



Assinale no diagrama a região a ser examinada.

Planejamento de Implantes

- Tomografia de 1 até 2 elementos
- Tomografia Mandíbula
- Tomografia 1 hemi arco
- Tomografia Maxila e Mandíbula
- Tomografia Maxila

Planejamento Digital

- Arquivo DICOM
- Viewer OnDemand
- Dental Slice

Diagnóstico de ATM

- Tomografia de ATM:
- Boca Aberta
 - Boca Fechada

Seios da Face

- Vias Aéreas / Apnéia
- Avaliação Seios da face

Cirurgia

- Terceiros Molares / Relação com canal mandibular.
- Dente incluído e/ou supranumerário.

Endodontia

- Pesquisa de trinca/fratura
- Pesquisa de canais acessórios.
- Pesquisa de calcificação.

Ortodontia

- Protocolo Marpe
- Mensuração de cortical óssea vestibular

Periodontia

- Análise de tecido gengival.

Escaneamento Intra Oral

- Arquivo STL
- Arquivo DCM
- Visualizador 3Shappe
- Escaneamento para invisalign
- Escaneamento alinhadores:

Impressão 3D

- Modelo em filamento
- Modelo em resina

Cirurgia Guiada para Periodontia (Perio Guide)

- Tomografia da maxila com afastamento para tecidos moles e separação das arcadas.
- Escaneamento intraoral.

Cirurgia Guiada para Implantes

Tomografia, escaneamento intraoral, planejamento 3D e guia cirúrgico.

- Maxila
- Mandíbula
- Parcial
- Total

Implantes: 1 2 3 4 5 ou +

Sistema de Implante: _____

Formas de Entrega: Impresso Site - Aplicativo

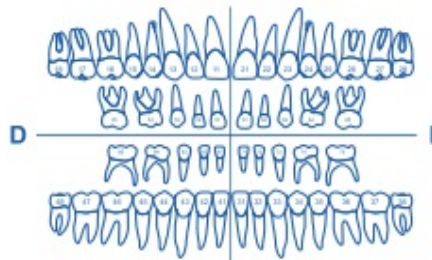
Exames Radiográficos

Periapicais (Intra-Bucal)

- Dentes assinalados
- Levantamento periapical
- Rx oclusal de maxila mandíbula

Interproximais / Bite - wing (Intra-Bucal)

- Molares Direito Molares Esquerdo
- Pré - molares Direito Pré - molares Esquerdo



Radiografias Extra-buciais

- Panorâmica Topo Oclusão
- Panorâmica com traçado
- Lateral ATM 2 posições 3 posições
- Telerradiografia Lateral
- Telerradiografia Frontal
- Carpal (Mão e punho (idade óssea))
- P.A. para os seios da face.

Documentações Ortodônticas

Doc Orto 1

Panorâmica | Telerradiografia lateral | 3 Análises | 8 Fotos Impresso Digital

Doc Orto 2

Panorâmica | Telerradiografia lateral | 3 Análises | 8 Fotos | Modelo ortodôntico Impresso Digital

Doc Orto 3

Panorâmica | Telerradiografia lateral | 8 Fotos | 2 Periapicais Impresso Digital

Doc Orto 4

Panorâmica | Telerradiografia lateral | Protocolo Fotográfico | Escaneamento intra oral

Nome do alinhador: _____

Personalize sua doc 5

Serviços

Análises Cefalométricas

- Ricketts Ricketts PA Bimler Vias aéreas Análise Modelo
- USP Jarabak Tweed Idade óssea carpal Análise Postural (Corpus Metric)
- McNamara Steiner Petrovic Idade óssea - C3 Análise Fotográfica
- Outras: _____

Fotografias Odontológicas

- Frontal Perfil Oclusais Guia (D e E)
- Frontal Sorrindo Perfil Sorrindo Intra Frontal 12 horas
- Sorriso aproximado Overbite Intra Laterais 45°
- Frontal com Afastador Overjet